

ادامه از صفحه قبل

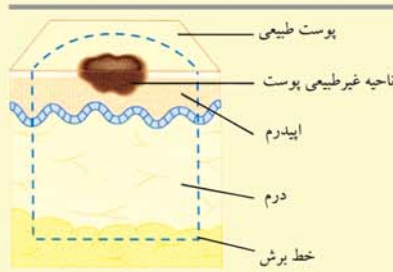
آیا لکه‌های پوستی دارید که کمرنگ‌تر از پوست طبیعی اطراف خود هستند؟

بله

خیر

اگر با استفاده از این نمودار نمی‌توانید به هیچ تشخیصی برسید، به پزشک خود مراجعه کنید.

نمونه برداری از پوست



نمونه برداری با خارج کردن

پس از بیحس کردن محل نمونه برداری، برای برداشتن بافت غیرطبیعی و نیز برداشتن بافت طبیعی تمام ضخامت، برش داده می‌شود.

نمونه برداری از پوست روشی است که برای تشخیص یا تایید تشخیص انواعی از بیماری‌های پوستی مثل سرطانها استفاده می‌شود. ابتدا محل نمونه برداری به صورت موضعی بیحس می‌شود. در یکی از انواع این روش، کل ناحیه غیرطبیعی خارج می‌شود. در صورتی که بیماری پوستی گسترده باشد از نوع دیگر استفاده می‌شود که در این حالت، قطعه کوچکی از پوست با قطری حدود ۱ تا ۲ سانتی متر که شامل هم پوست طبیعی و هم غیرطبیعی باشد به عنوان نمونه برداشته می‌شود و کل ضایعه خارج نمی‌شود. برای راحتی بخیه زدن، معمولاً نمونه به شکل بیضی برداشته می‌شود. پس از آن، بافت برداشته شده در آزمایشگاه با میکروسکوپ مورد بررسی قرار می‌گیرد.

آیا این لکه‌های پوستی، حد و مرز واضحی دارند و مناطقی را در هر دو سمت بدن گرفته‌اند؟

بله

خیر

علت احتمالی: برص یا پیسی (ویتیلیگو) علت احتمالی این بیماری، خود ایمنی است که در آن، بدن به بافت‌های خود حمله می‌کند و باعث ایجاد لکه‌های بدون رنگدانه می‌شود.

اقدامات لازم: به پزشک خود مراجعه کنید. پزشک برای جستجوی بیماری‌های خود ایمنی دیگری، آزمایش خون درخواست خواهد کرد. هر چند درمانی برای برص وجود ندارد، در برخی موارد درمان با کرم‌های کورتیکواستروئیدی (کورتونی) می‌تواند مفید باشد. در غیر این صورت می‌توان از مواد آرایشی برای پوشاندن منطه‌های که رنگ آن تغییر کرده استفاده کرد. از آنجایی که این لکه‌های کمرنگ تر نمی‌توانند با نور آفتاب برنزه شوند و در برابر آفتاب می‌سوزند، باید از مواجهه با آفتاب پرهیز کرد (به میحث «محافظت در برابر نور آفتاب» صفحه قبل مراجعه کنید).

علت احتمالی: این مسأله می‌تواند به علت پتیریازیس ورسیکالر باشد که از جمله عفونت‌های قارچی خفیف پوست است.

اقدامات لازم: این بیماری بی‌خطر است و نیاز به درمان ندارد. با وجود این در صورتی که نگران ظاهر و زیبایی هستید، به پزشک خود مراجعه کنید. وی احتمالاً توصیه خواهد کرد که از شامپوهای ضد قارچ بدون نسخه به صورت محلول بر روی بدن خود استفاده کنید. ممکن است چند هفته طول بکشد تا پوست به رنگ طبیعی خود برگردد.

علت احتمالی و اقدامات لازم: این ضایعه احتمالاً یک خال هاله دار است که زمانی ایجاد می‌شود که رنگدانه‌های خال از بین می‌روند. در نهایت ممکن است کل خال ناپدید شود و رنگ پوست به حالت طبیعی برگردد. مراجعه به پزشک در این موارد ضرورتی ندارد، اما در صورت وجود نگرانی با پزشک خود مراجعه کنید.

آیا دچار چند ضایعه کوچک پوستی کمرنگ شده‌اید که فقط پشت و یا سینه را درگیر کرده‌اند؟

بله

خیر

یک خال با اطراف رنگ پریده دارید؟

بله

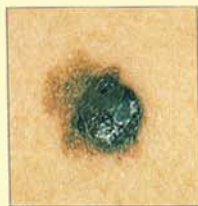خیر

اگر با استفاده از این نمودار نمی‌توانید به هیچ تشخیصی برسید، به پزشک خود مراجعه کنید.

سرطان پوست

سرطان پوست، شایع ترین شکل سرطان در سراسر جهان است. معمولاً سرطان پوست به علت قرار گرفتن پوست در معرض تابش اشعه ماوراء بنفش نور خورشید ایجاد می‌شود. افراد سفیدپوست بیشتر در معرض این خطر هستند. سه نوع عمده سرطان پوست وجود دارد: کارسینوم سلول پایه‌ای، کارسینوم سلول سنگفرشی و ملانوم بدخیم. هر سه نوع این سرطان‌ها، در صورتی که در مراحل اولیه تشخیص داده شوند، با جراحی قابل معالجه هستند.

کارسینوم سلول پایه‌ای
این بیماری، شایع‌ترین شکل سرطان پوست است اما چون بسیار به ندرت به مناطق دیگر بدن گسترش می‌یابد، از همه آنها خطر کمتری دارد. ضایعات آن معمولاً به صورت برجستگی‌های کوچک و بدون درد به رنگ صورتی تا قهوه‌ای - خاکستری هستند که لبه آنها مومی شکل یا صدفی شکل است. این سرطان باعث ایجاد یک زخم سطحی می‌شود.



ملانوم بدخیم

یکدست نبودن رنگ و لبه‌های نامنظم این ضایعه، مشخصه خاص ملانوم بدخیم است.

کارسینوم سلول سنگفرشی
دومین سرطان شایع پوست، کارسینوم سلول سنگفرشی است. این بیماری اغلب صورت را گرفتار می‌کند و به شکل برجستگی سفت و بدون دردی است که حاشیه نامنظم دارد و به آهستگی بزرگ می‌شود. رنگ آن قرمز یا قرمز - قهوه ای است و ممکن است خود را به صورت یک زخم که خوب نمی‌شود نشان بدهد.

ملانوم بدخیم
نوع نادر اما خطرناک سرطان پوست است که می‌تواند منتشر شود و در صورتی که سریع درمان نشود، مرگبار است. خال‌های جدید یا دارای رشد سریع، شکل نامنظم، یکدست نبودن رنگ، خارش یا خونریزی، ممکن است بدخیم باشند و لازم است فوراً به آنها توجه شود.